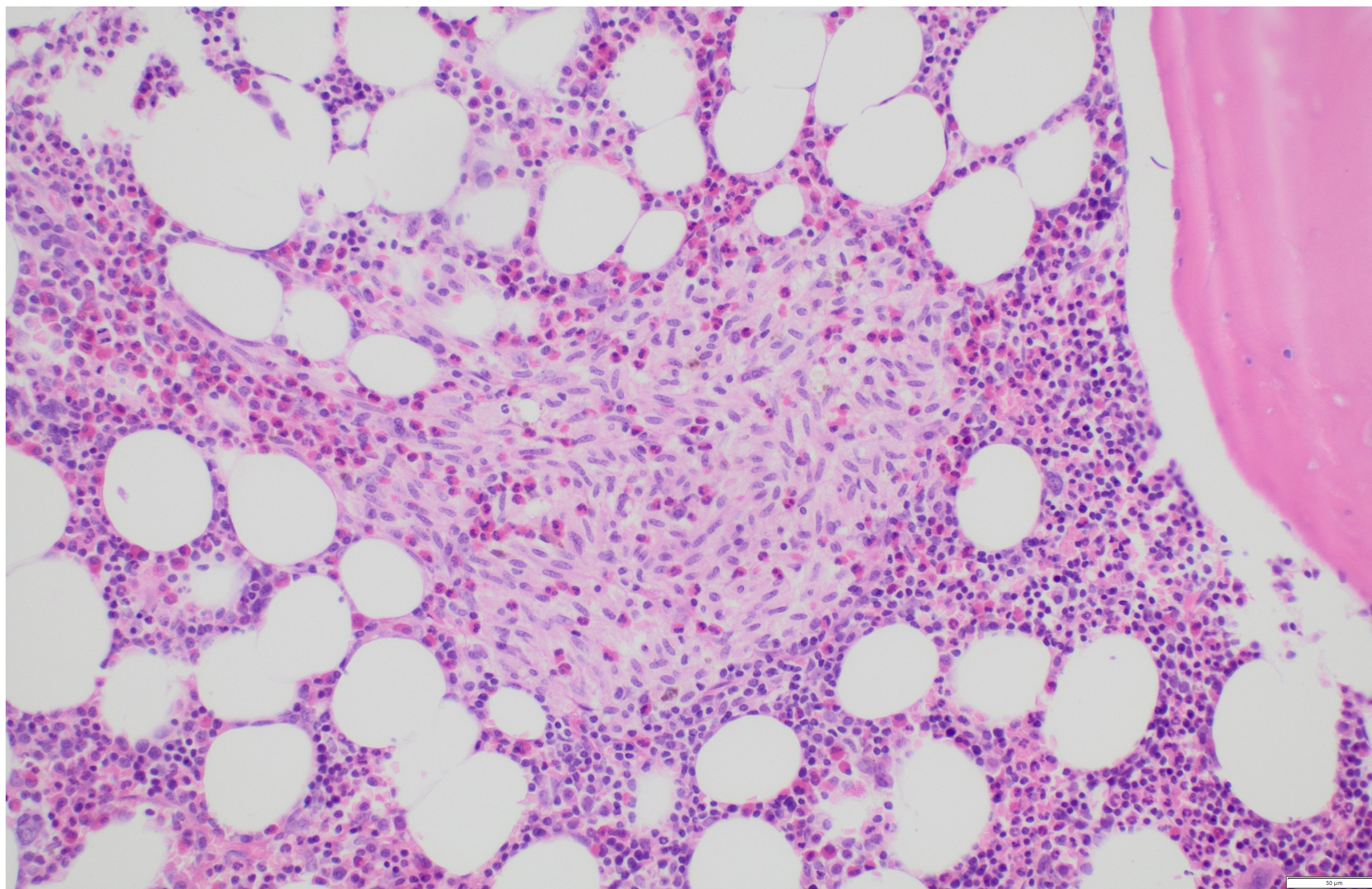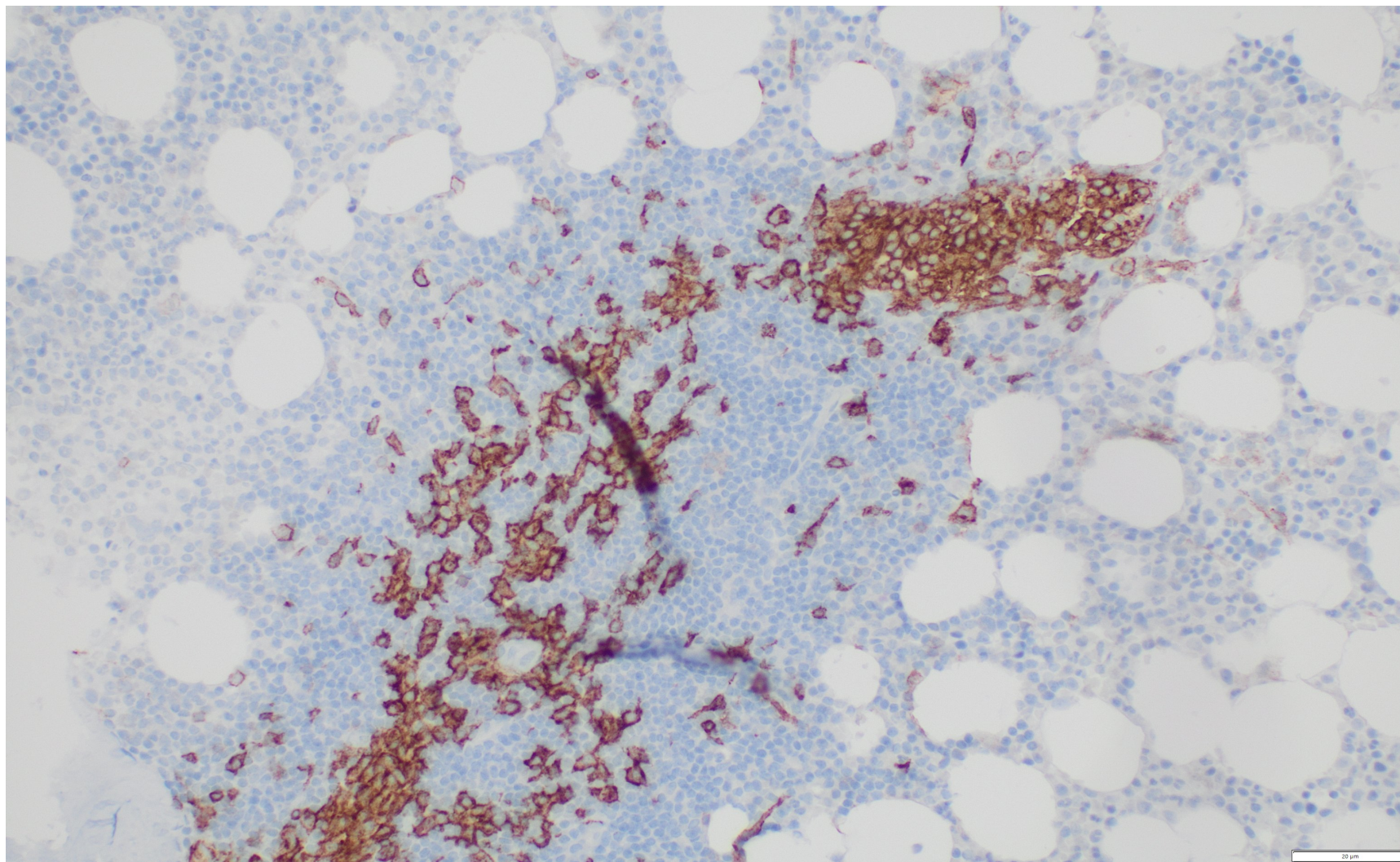
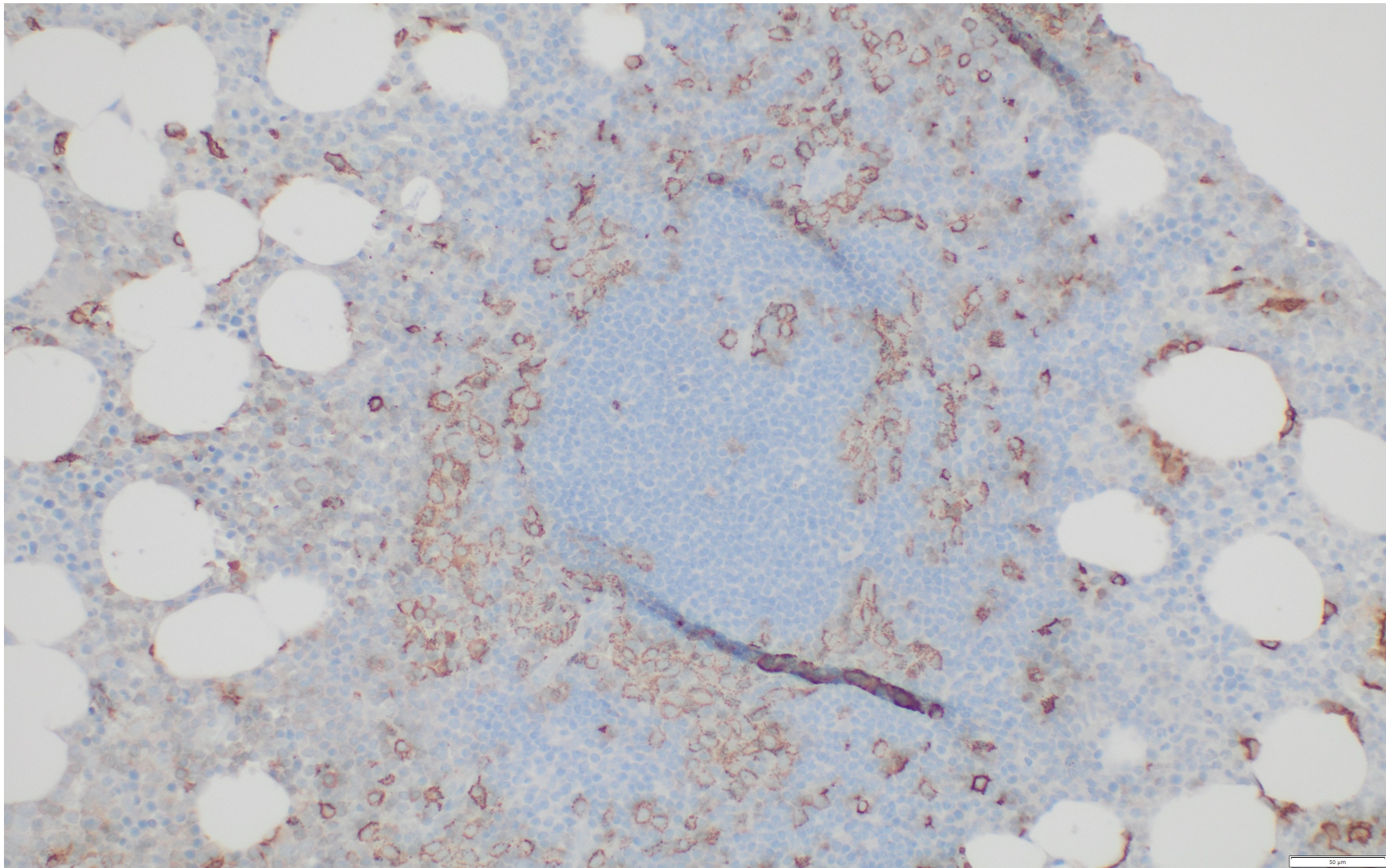


**Obr. 6:** Infiltrace kostní dřeně mastocyty, hematoxilin - eosin, zvětšení 20x.  
(Poskytla MUDr. Z. Prouzová, Ústav patologie 3. LF UK a FN Královské Vinohrady)

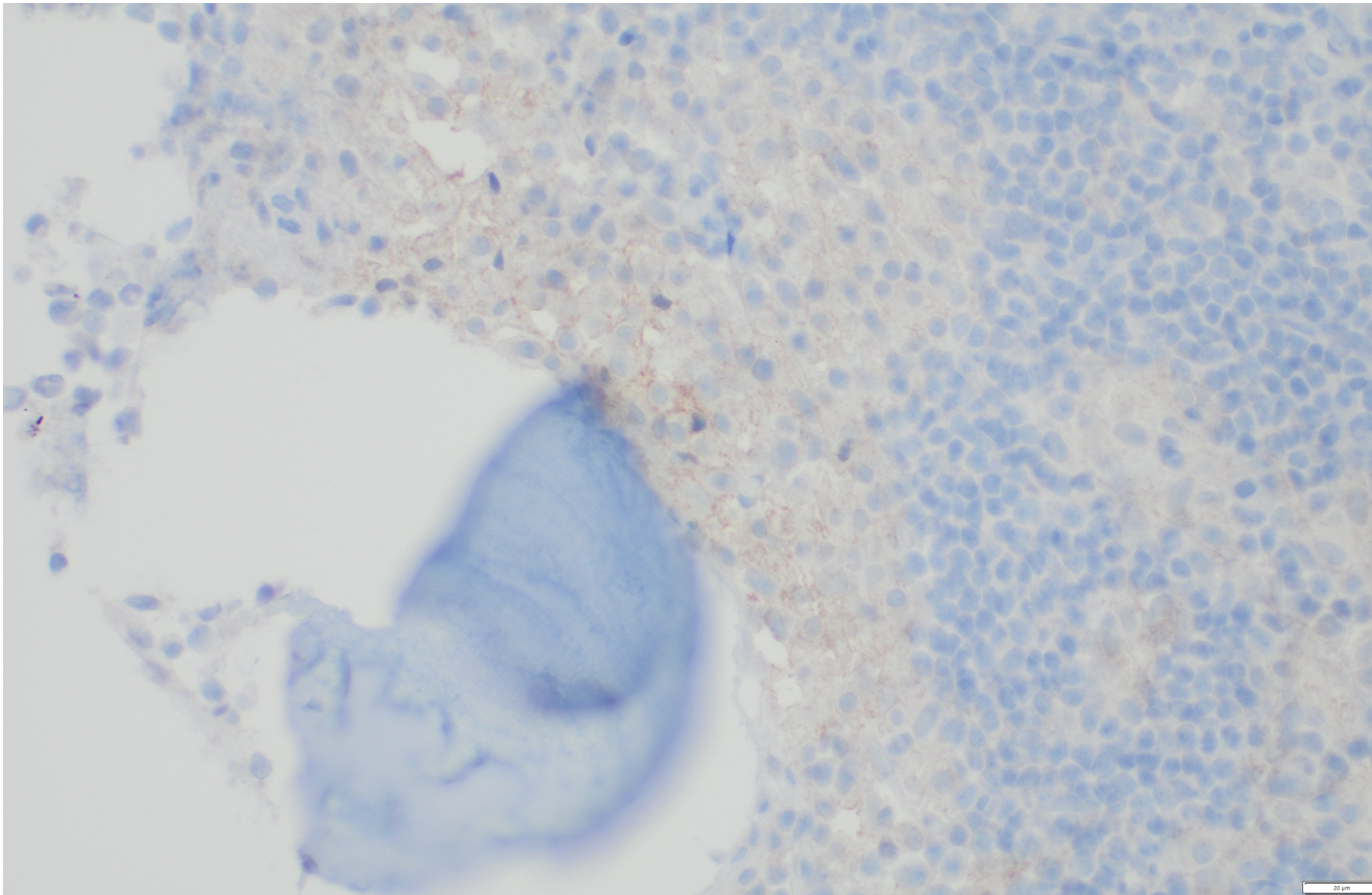


**Obr. 7:** Infiltrace kostní dřeně mastocyty, CD117, zvětšení 20x.  
(Poskytla MUDr. Z. Prouzová, Ústav patologie 3. LF UK a FN Královské Vinohrady)

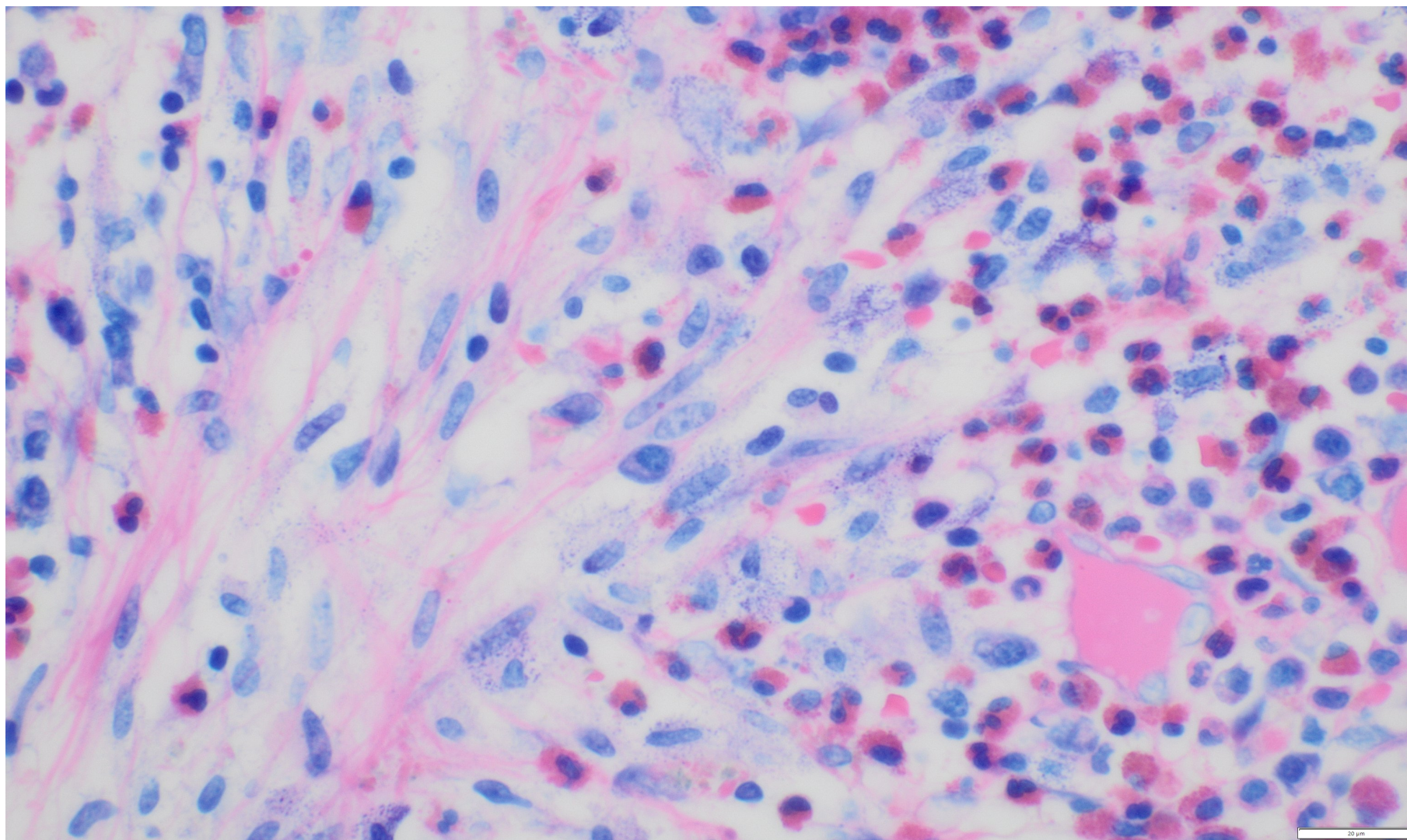


**Obr. 8:** Infiltrace kostní dřeně mastocyty, tryptáza, zvětšení 20x.

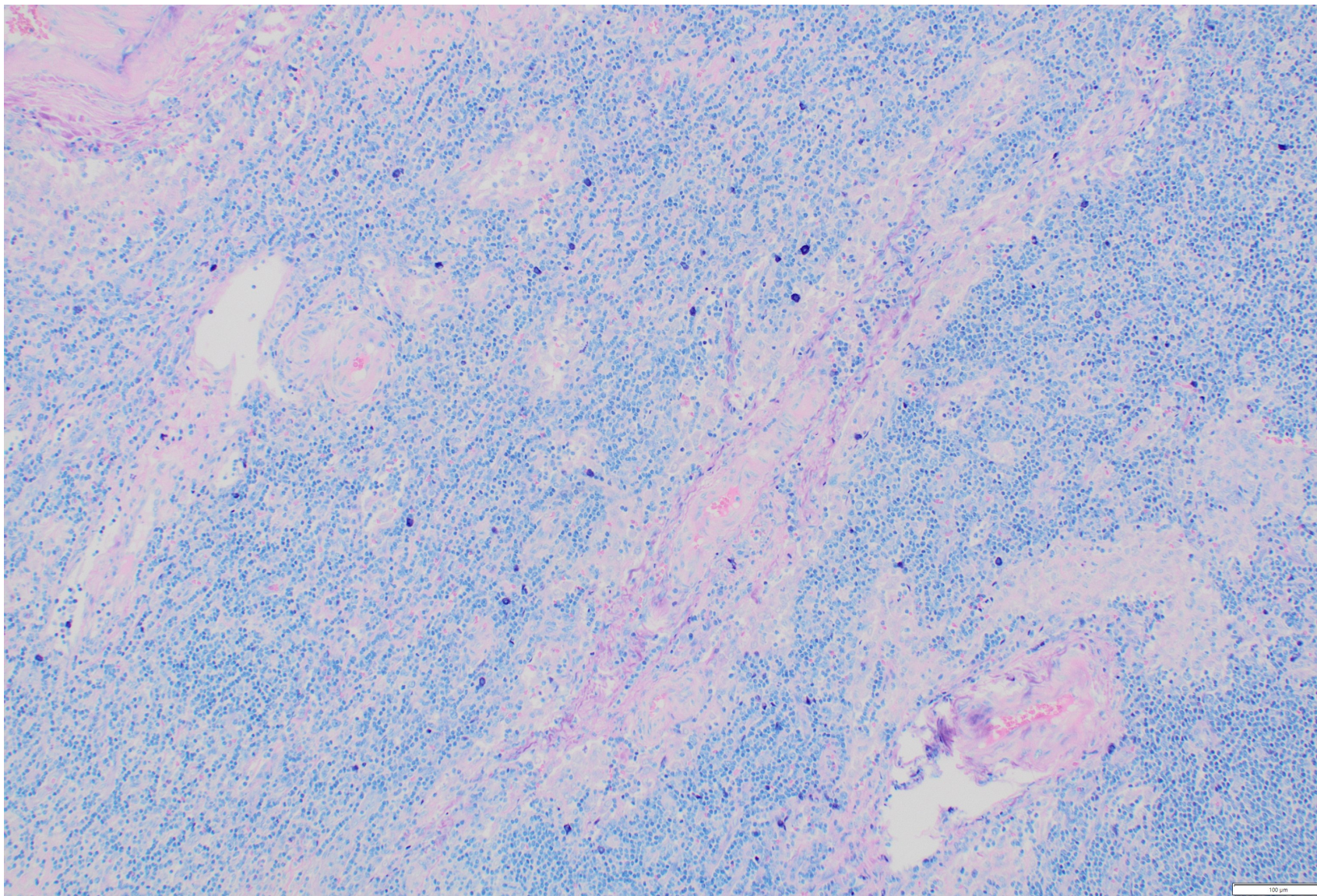
(Poskytla MUDr. Z. Prouzová, Ústav patologie 3. LF a FN Královské Vinohrady)



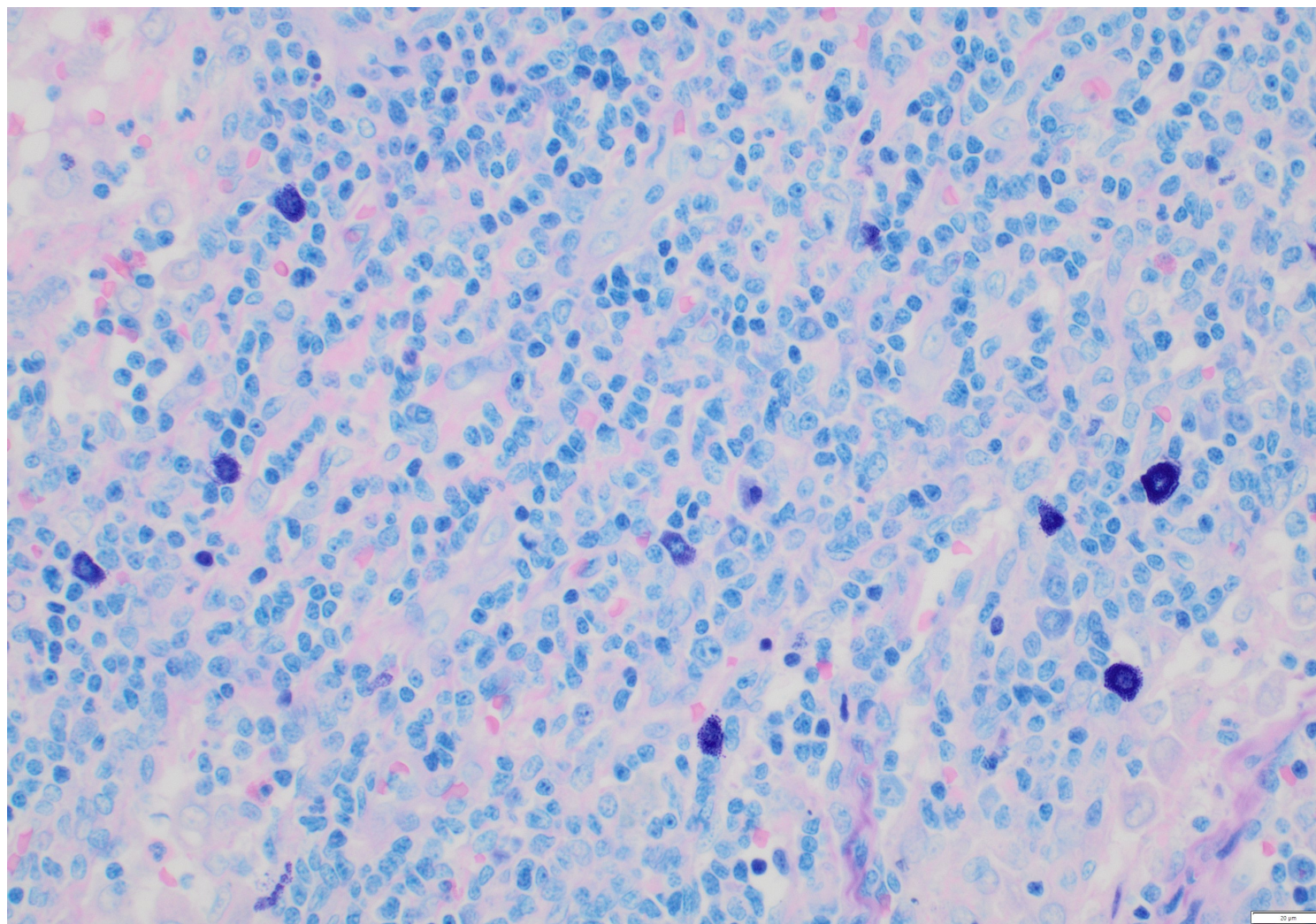
**Obr. 9:** Infiltrace kostní dřeně mastocyty, CD25, zvětšení 40x.  
(Poskytla MUDr. Z. Prouzová, Ústav patologie 3. LF a FN Královské Vinohrady)



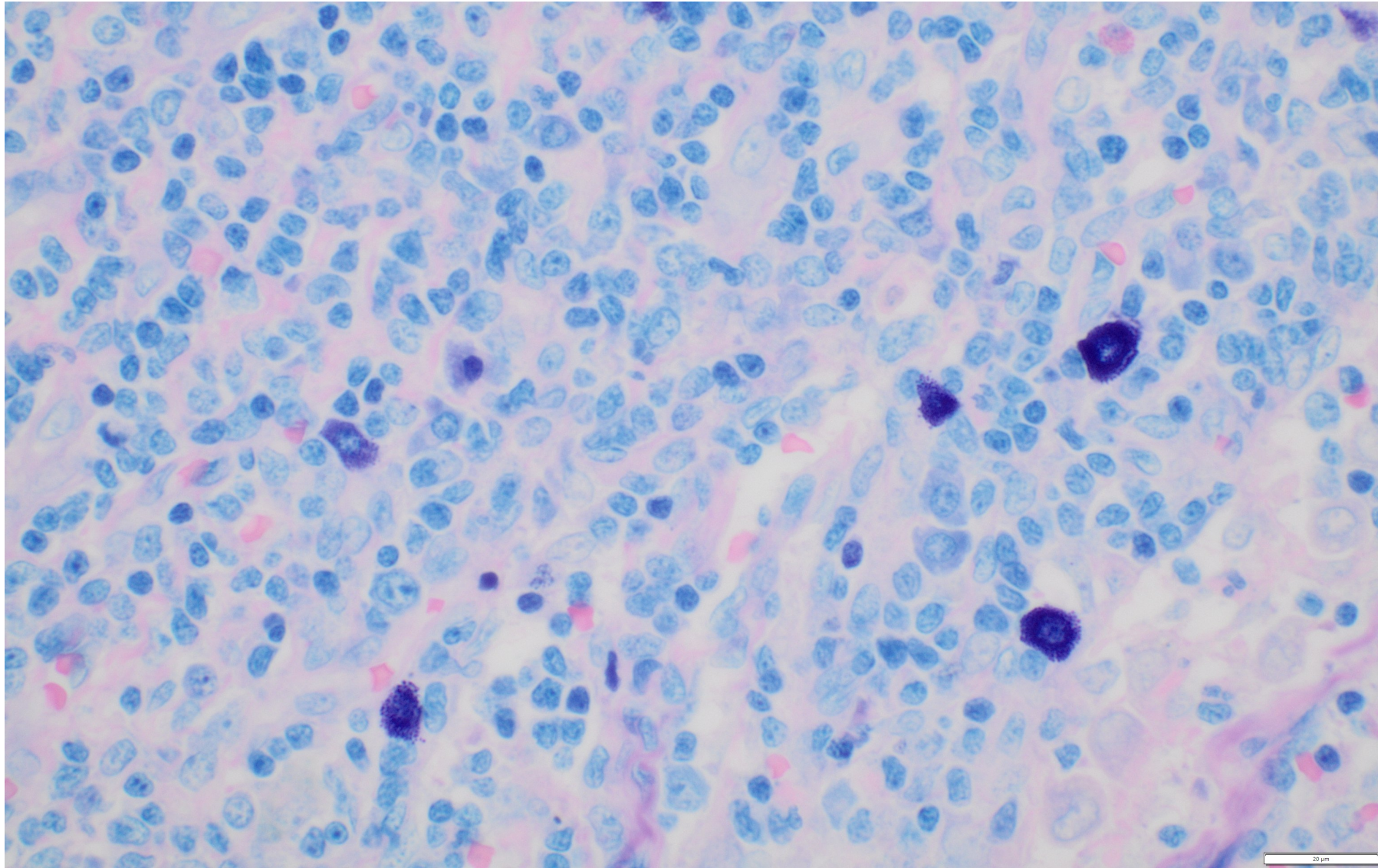
**Obr. 10:** Infiltrace kostní dřeně mastocyty, Giemsa, zvětšení 60x. (Poskytla MUDr. Z. Prouzová, Ústav patologie 3. LF a FN Královské Vinohrady)



**Obr. 11:** Infiltrace lymfatické uzliny, Giemsa, zvětšení 10x. (Poskytla MUDr. Z. Prouzová, Ústav patologie 3. LF a FN Královské Vinohrady)



**Obr.12** : Infiltrace lymfatické uzliny, Giemsa, zvětšení 40x. (Poskytla MUDr. Z. Prouzová, Ústav patologie 3. LF a FN Královské Vinohrady)



**Obr.13** : Infiltrace lymfatické uzliny, Giemsa, zvětšení 60x. (Poskytla MUDr. Z. Prouzová, Ústav patologie 3. LF a FN Královské Vinohrady)